1915

Aus der Königlichen Universitäts-Frauenklinik zu Halle a. S.
Dir. Prof. Dr. J. Veit.

Ein neuer Fall von primärem Tubencarcinom.

Inaugural-Dissertation

zur

Erlangung der Doktorwürde

in der Medizin und Chirurgie

der

Vereinigten Friedrichs-Universität Halle-Wittenberg

vorgelegt von

Rudolf Hildmann

aus **Schemmern** (Provinz Hessen).

Halle (Saale)
Buchdruckerei Hohmann
1915

Gedruckt mit Genehmigung der med. Fakultät.

Referent: Geh. Med.-Rat Prof. Dr. Veit.

Beneke
dz. Dekan.

Im Gegensatz zu der Häufigkeit der primären Neubildungen in der Portio, der Cervix, des Uterus und des Ovariums, ist die der Tuben selten. Es sind z. B. die in der Literatur veröffentlichten Fälle von primärem Tubencarcinom den primären Carcinomen der anderen Organe gegenüber garnicht so zahlreich, wenn im Ganzen auch schon eine stattliche Anzahl zur Beobachtung kam. Das Verdienst als Erster das primäre Tubencarcinom nachgewiesen und eindeutig beschrieben zu haben, gebührt Orthmann, dessen Arbeiten im Jahre 1886 erschienen sind. Vor ihm wurde im allgemeinen das Vorhandensein des primären Krebses rundweg geleugnet. Schröder schrieb 1889 in seinem Buche „Ueber Krankheiten der weiblichen Sexualorgane", „Carcinom der Tuben kommt niemals primär vor". Schröder schlossen sich eine ganze Reihe von Autoren an, während wiederum andere z. B. Scanzoni, Rokitansky u. a. die Ansicht Orthmanns vertreten.

Nachdem nun Orthmann den Grund zur Erkenntnis dieser Erkrankung gelegt hatte, schenkte man der Tube mehr Interesse, und es sammelte sich nun rasch eine umfangreiche Literatur über das bis jetzt stark vernachlässigte Gebiet.

Im Jahre 1904 gab Anufrief die erste Zusammenstellung von 52 Fällen, 1906 Orthmann die von 83, 1910 Doran die von 100. Letztere wurde in demselben Jahre von Fromme und Heynemann ergänzt und ihre Zahl auf 120 festgelegt. Die letzte Aufstellung sämtlicher Fälle erschien im März 1912 in der Inaugural-Dissertation von Peter von Bubnoff, welcher einer Reihe von 134 Fällen den seinigen als den 135. anreiht. Seither sind wieder einige Fälle veröffentlicht worden. Sie mögen im folgenden kurz angeführt werden.

136. Montgomery, Primary Carcinoma of the Fallopian tube. M... zieht aus seiner Arbeit die Schlüsse, daß Blutungen und wässriger Ausfluß, die bei Frauen nach voraufgegangener Tubenentzündungen auftreten und als gefährliche Symptome betrachtet werden müssen. Tubentumoren sollen in solchen Fällen entfernt werden, wenn sie doppelseitig sind, unter Mitnahme des Uterus. Alle diese Tumoren sollen unbedingt einer sorgfältigen mikroskopischen Untersuchung unterworfen werden; denn nur so läßt sich die Diagnose auf Malignität stellen. M.. hält also eine Totalexstirpation bei einseitiger Erkrankung der Tube für nicht unbedingt nötig.

Meyer, Leopold demonstriert einen Fall von Carcinoma tubae, der jedoch nicht einwandfrei als primär beschrieben ist; doch interessant sind die Beschwerden, welche die Patientin hatte. Bei einer 40jährigen Pat. trat periodenweise wasserähnlicher Ausfluß per vaginam so stark auf, daß sie denselben für Urin hielt.

137. Rossinsky, Cancer primitif de la trompe succedant a une infection gonococcique.

138. Rossinsky, Ueber einen Fall von primären Tubencarcinom mit Bildung einer carcinomatösen Tubo-Ovarialcyste. R .. ist der Meinung, daß sich das Tubencarcinom meist nach einer voraufgegangenen Entzündung entwickelt. Nur in seltenen Fällen läßt er die Entwicklung aus einem Papillom gelten.

139—141. Amann demonstriert 3 Präparate von primären Tubencarcinom.

142. Anduze-Ascher. Le cancer primitif de la Trompe de Fallope.

143. Karakos, Ueber primären Tubenkrebs. Bei einer 55jährigen Zweitgebärenden, deren einzige Beschwerden in Harnverhaltung bestehen, wurde per laparatomiam ein Tubentumor festgestellt, der sich als Tubenkrebs erwies. Die Tube ist 40 cm lang und hat einen größten Umfang von 23,5 cm. Der Tumor erweist sich als ein primäres Carcinom, 1. weil der Uterus und die rechten Anhänge vollkommen gesund sind, 2. weil

der maligne Prozeß von der Tubenschleimhaut ausgeht und 3. weil der entfernte Eierstock und das uterine Tubenende normal sind

144. Kubinye, Bericht über einen Fall von primärem Tubencarcinom bei welchem sekundäre Metastasen im Netz beobachtet wurden. Von einer Radicaloperation mußte deswegen abgesehen werden.

145. Schmidlechner berichtet über einen Fall von Tubencarcinom.

146—148. Wiesinger beschreibt 3 Fälle von Tubencarcinom. Im ersten Falle handelt es sich um einen einseitigen mannsfaustgroßen Tumor bei gleichzeitigem Ovarialcystom derselben Seite. Im zweiten Fall waren es doppelseitige faustgroße Tumoren; im dritten Falle handelte es sich ebenfalls um Combination mit Ovarialcystom. Die carcinomatösen Tubencysten sehen aus wie entzündliche Sactosalpingen. Fall 1 war nach 13 Jahren, Fall 2 nach 3 Jahren noch recidivfrei; die 3. Pat. starb an postoperativer Sepsis. Ascites fehlte in allen Fällen Die Klagen bestanden in Blutungen, Schmerzen und Fluor.

149 und 150. Fonyó beschreibt 2 Fälle von primärem Tubencarcinom.

Fall 1. 50 jährige Pat. hatte 2 normale und eine Fehlgeburt durchgemacht. Letzte Menstruation hatte sie vor 2 Jahren, stets mit starken Blutungen und Schmerzen verbunden. Danach jedesmal längere Zeit hindurch dünne blutige, wässrige Sekretion. Sie verspürte eine Geschwulst im Unterleib, deren Größe sich in einer Beobachtungszeit von 3-4 Monaten nicht änderte. Es wurde die klinische Diagnose gestellt: wahrscheinlich multiple subseröse Myome. Es handelte sich jedoch um einen Tumor der linken Tube, der mit der Umgebung stark verwachsen war. Durch Laparotomie wurden beide Tuben keilförmig excidiert. Die Pat. geht nach 3 Tagen an allgemeiner Sepsis zu Grunde.

Das mikroskopische Bild ergibt ein typisches Carcinoma papillare tubae, eindeutig von der papillomatösen mit ein-

schichtigem Epithel bedeckten Schleimhaut ausgehend. Im Diaphragma findet sich eine Metastase.

Fall 2. 56 jährige Pat. hat 3 mal geboren, letzte Schwangerschaft vor 20 Jahren, letzte Menstruation vor 5 Jahren. Schon 3 Jahre vor der Operation konstatierte der Arzt eine hühnereigroße, rechtsseitige Geschwulst, welche unter fortwährenden Schmerzen an Grösse zunahm. Vor einem Jahre hatte sie einmal 5 Tage dauernden Abgang von dünnem, aber geruchlosem Blut. Dabei traten die Schmerzen heftiger auf und blieben bestehen. Es treten nun noch Klagen über Urindrang und Schmerzen bei der Miktion hinzu. Es wird die klinische Diagnose Cystoma multiloculare ovarii gestellt.

Bei der Operation zeigt sich ein cystischer Tumor des rechten Ovariums, an dem eine kleinere, wurstartige Geschwulst, die sich als Tube erweist, sitzt. Der Tumor wird samt der Tube entfernt. Die Pat. verläßt nach 22 Tagen das Institut und ist nach 3 Jahren noch beschwerdefrei.

Mikroskopisch erweist sich der Tumor als ein Carcinom der Tube. Die Carcinommassen füllen das ganze Lumen der Tube aus. Während im Fall 1 der Zottenkrebs einschichtiges Epithel zeigt, hat dieser Fall Papillen mit mehrschichtiger Epithellage.

F... will auf Grund dieser Beobachtung 2 Formen von Carcinoma tubae unterscheiden. 1. „die medulläre“ mit einschichtig aufgebauten Epithelzotten und 2. „die ikirrhöse“ mit mehrschichtigem Epithel der Pappillen.

151. Als nächster Fall würde sich der mir von Herrn Geheimrat Dr. Veit gütigst überlassene Fall der Hallischen Klinik anreihen.

Zum Ausgangspunkt der nachfolgenden Arbeit dient mir ein Fall von Cylinderzellencarcinom der rechten Tube, welcher im Sommer 1913 zur Beobachtung kam. Es handelt sich um eine 55jährige, noch nicht in der Menopause befindliche Frau, welche 2 normale und 2 Fehlgeburten durchgemacht hat. Die letzte Entbindung war vor 13, die letzte Fehlgeburt vor 11 Jahren. Die Menses waren bis zum Ein-

tritt der Pat. in die Klinik stets regelmäßig. Irgend welche erhebliche Krankheiten hat die Frau früher nicht durchgemacht.

Seit 2 Jahren klagt nun die Pat. über zeitweis auftretende Schmerzen, welche von der rechten Bauchseite ausgehen und bis in die Mittellinie ziehen. Die Schmerzen sind zuweilen so stark, daß die Pat. ohnmächtig wird. Andere Symptome wie Blutungen oder Ausfluß werden nicht angegeben.

Bei der objektiven Untersuchung fand sich folgendes: Die Pat. ist im guten Ernährungszustand, hat normale Temperatur, normalen Herz- und Lungenbefund. Die Bauchdecken sind schlaff.

Gynäkologischer Befund:

Der Uterus ist nicht wesentlich vergrößert, liegt nach vorn. Die linken Anhänge sind frei, den rechten Anhängen gehört ein gänseeigrosser Tumor von weicher Konsistenz an, welcher mit dem Uterus durch einen fingerdicken Stiel verbunden ist. Der Tumor ist etwas druckempfindlich und ragt in den Douglas hinein.

Im Harn kein Eiweiß und Zucker.

Es wird die klinische Diagnose eines rechtsseitigen Ovarialtumors gestellt.

Von Herrn Geheimrat Veit wird in Lumbalanaesthesie die Laparotomie vorgenommen.

Operationsbefund.

Nach Eröffnung der Bauchhöhle in der Medianlinie findet man eine verdickte und chronisch entzündlich veränderte rechte Tube, welche an ihrem abdominalen Ende in einen gänseeigroßen, im Douglas gelegenen, cystischen Tumor übergeht, der mit der Umgebung stark verwachsen ist. Bei Lösung der Adhäsionen reißt der Tumor ein, und es ergießt sich ein wenig fadenziehende Flüßigkeit, mit zottenartigen Partikeln vermengt, in die Bauchhöhle. Da man aus diesem Befund schon auf die Malignität der Geschwulst schließen konnte,

wurden der Uterus und beide Adnexe exstirpiert. Das Peritoneum wurde am Schluße nach Möglichkeit von den ausgeflossenen Tumormassen gesäubert. Glatter Heilungsverlauf.

Makroskopische Beschreibung des gewonnenen Präparates.

Das Präparat besteht aus dem Uterus und seinen Adnexen. Der Uterus hat die Größe einer kleinen Faust und ist von harter Konsistenz. Die Cervix ist im Vergleich zum Corpus relativ lang. Die Muskulatur erreicht die Dicke eines Fingers; an der seitlich hinteren Fläche des Corpus wölbt sich ein Tumor hervor, der höckerig, hart und etwa Daumenglied groß ist. An der hinteren Wand des Uterus befindet sich eine taubeneigroße, weniger scharf abgegrenzte, harte, an der Oberfläche glatte Ausbuchtung Auf dem Durchschnitt sind die beiden Tumoren gleichartig gebaut, bindegewebig, derb, leicht fleischfarben aussehend. Es handelt sich hierbei um multiple, subseröse Myome des Uterus. An der Portio vaginalis liegt ein Saum von stecknadelkopfgroßen, klare, seröse Flüssigkeit enthaltenden Cysten.

Die linken Adnexe: mit dem Uterus steht die linke Tube und das Ovarium in Zusammenhang. Sie geht in normaler Dicke vom Uterus ab und verdickt sich nach dem abdominalen Ende allmählich bis auf Fingerstärke. Sie ist geschlängelt und hyperaemisch. Das abdominale Ende der Tube ist verklebt, sodaß sich ein Blindsack gebildet hat, der trübe, gelbliche Flüßigkeit enthält. Das linke Ovarium ist klein und zeigt an seiner Oberfläche mehrere narbige Einziehungen. Zwischen Ovarium und dem abdominalen Teil der Tube liegt noch eine taubeneigroße Adhäsionscyste. Es liegt also hier eine Hydrosalpinx sinistra vor.

Die rechten Adnexe. Die rechte Tube ist am uterinen Ende platt durchtrennt. Sie beginnt mit normaler Stärke, wird daumendick und endet abdominal in einen etwa gänseeigroßen cystischen Tumor, der jetzt in eröffnetem Zustande etwa $^1/_2$—1 cm dicke Wandungen zeigt. Er hat die an

Tubencarcinomen so oft beobachtete Retortenform. In das Innere des Tumors ragen zahlreiche weiche Wucherungen, die sich leicht abschaben lassen. Die Außenfläche ist dicht besetzt von bindegewebigen, fettigen Auflagerungen, die bei der Operation durchtrennt worden sind. Ebenfalls auf der äußeren Tumorwand sitzt eine etwa taubeneigroße, dünnwandige, mit schmierigem, rotbraunem Inhalt gefüllte Cyste. Mit der Tube, nicht mit der eben beschriebenen Cyste, steht das etwa 4 cm lange und 2 cm breite, kleincystisch degenerierte Ovarium im Zusammenhang.

Die makroskopisch anatomische Untersuchung ergab eine von der rechten Tube ausgehende cystische Geschwulst, mit zahlreichen papillären Wucherungen nach dem Innern des Tumor zu. Mikroskopisch erweist sich die Geschwulst als ein Cylinderzellencarcinom, ausgehend von der entzündeten, mit bösartig degenerierten Papillen reichlich besetzten Tubenschleimhaut. Es wurden zwecks Untersuchung Stücke aus verschiedenen Abschnitten des freien uterinen Anteils und des carcinomatös erkrankten ampulären Anteils der Tube entnommen. Ich gebe im folgenden die Beschreibung der wichtigsten bei der mikroskopischen Untersuchung eruierten Details wieder.

Als Färbetechnik wurde Haematoxylin-Eosin an Paraffinschnitten angewandt.

I. Schnitt. Das erste Präparat stellt einen completen Querschnitt durch den uterinen Teil der Tube dar. Die Wand ist noch nicht wesentlich verdickt, die zahlreich ins Lumen hineinragenden Papillen sind enorm verzweigt und sehr lang. Sie zeigen aber überall einschichtiges Epithel; ein Hineinwuchern in die Tiefe ist nicht zu finden.

II. Schnitt. Das zweite Präparat geht ebenfalls durch die ganze Dicke der Tube hindurch und ist einer mehr abdominal gelegenen Stelle der Tube entnommen. Die Tubenwand ist schon in ihrem musculösen Teil verdickt und kleinzellig infiltriert, ebenso die Schleimhaut, deren Papillen sehr succulent und stark gewuchert sind. Zahlreiche Zotten ragen

in das etwa federkieldicke Lumen der Tube hinein. Die Papillen zeigen auf diesem Schnitt im allgemeinen noch einschichtiges Epithel, nur an einzelnen Stellen scheint Mehrschichtigkeit vorhanden zu sein, was vielleicht doch auf Flachschnitte zurückzuführen ist.

III. Schnitt. Dieser Schnitt stellt ein etwa 1 cm dickes Stück aus der Tubenwand dar; die Verdickung der Wand betrifft sämtliche Teile; der peritoneale Ueberzug zeigt schon entzündliche Auflagerungen, welche den makroskopisch sichtbaren Auflagerungen entsprechen. Die Muskulatur ist kleinzellig infiltriert und ödematös. Enorm verdickt ist die Schleimhaut durch cystisch erweiterte Drüsen mit noch einschichtigem Cylinderepithel. Die Drüsen sind z. T. mit homogenem Sekret erfüllt. Besonders aber finden sich an der Grenze zwischen Muskulatur und Schleimhaut in den Bindegewebsspalten bedeutende Ansammlungen homogener Massen, welche entweder völlig erweichte Carcinommassen darstellen oder ein Sekretionsprodukt der carcinomatösen Cylinderzellen sind.

IV. Schnitt. Der Schnitt geht ebenfalls nicht mehr durch den ganzen Querdurchmesser der Tube hindurch, sondern zeigt nur einen Sector, der offenbar sehr stark angeschwollenen Tube. Es sind alle Schichten deutlich zu erkennen. In der Peripherie der Peritonealhöhle sieht man die gleichfalls kleinzellig infiltrierte etwa muskulöse Muscularis und daran anschließend eine etwa 4 mm dicke Neoplasmenschicht, die aus Cylinderzellen in ziemlich compakter Anordnung etwa nach Art der Leberzellen besteht. Nur spärliche, schmale Bindegewebssepta sind dazwischen zu finden. Das Protoplasma der Krebszellen ist blaß gefärbt, die Kerne sind groß bläschenförmig und zeigen zahlreiche Kernteilungsfiguren. Das Chromatin der Krebszellen nimmt den Farbstoff sehr stark auf, was nach J. Veit auf besondere Malignität schließen läßt. Der inneren Seite der Neoplasmaschicht anliegend, findet man eine Schicht von wabenartig faseriger Beschaffenheit. In den Lücken dieses Wabennetzes ist eine homogene Substanz eingebettet. Es handelt sich dabei um die Flüßigkeit, welche das Lumen

des Tubentumor ausgefüllt hat und offenbar ein Sekretionsprodukt der Cylinderzellen darstellt. Nach der makroskopischen Beschaffenheit wird sie wohl schleimig, serös, fibrinös gewesen sein. Von der Wand des Tumors getrennt liegen frei in seinem Lumen reich verzweigte papillomatöse Partikel, welcher aus einem verhältnismäßig spärlichen Bindegewebsgerüst und aus einer, letzteres am Durchmesser oft vielfach übertreffenden Epithelbekleidung besteht. Die Anzahl der Epithelreihen beträgt bis zu 20 und mehr. Uebergänge von einschichtigem zu mehrschichtigem Epithel glaube ich auf Schnitt II beobachtet zu haben, doch will ich es dahingestellt sein lassen, ob es sich an der betreffenden Stelle nicht doch um Flachschnitte handelt. Die enorm starke Verzweigung selbst dieser hauptsächlich papillomatösen Excrescenzen deutet ja schon auf ihre möglicherweise maligne Beschaffenheit hin, und es sind ja in der Literatur genügend Fälle beschrieben, wo einwandfrei maligne papilläre Tubencarcinome nur eine einschichtige Epithelbekleidung besessen haben (Fonyó, Fall I) Eine atypische Wucherung der einschichtigen Papillen etwa in die Tiefe der Muscularis hinein konnte ich allerdings nicht beobachten. Dagegen ließ sich dies in ausgedehntem Maße bei den mehrschichtigen Papillen nachweisen, die sich auf dem nächsten Schnitte finden.

V. Schnitt. Auf diesem Präparate beispielsweise sieht man alveolenartig in die Muskulatur verstreute Nester von Cylinderkrebszellen, welche stellenweise adenomatösen, stellenweise mehr papillomatösen, d. h. welche einen deutlichen Bindegewebsgerüstaufbau zeigen. Man kann deutlich verfolgen, wie die Wucherungen der Schleimhaut, die letztere durchsetzend, in die Tiefe der Tubenwand eindringen. Eine kleinzellige Infiltration umgibt die so gegen die Tiefe vorgeschobenen Krebsnester, während in den oberflächlicheren Schichten Hyperaemie besteht. Die beschriebenen Krebszapfen dringen in die Tubenwand bis auf eine Tiefe von 2—3 mm ein.

Der oben beschriebene Fall reiht sich in vieler Hinsicht zwangios an die bisher in der Literatur vorhandenen Fälle an.

Seitdem Orthmann im Jahre 1886 zum ersten Male mit Sicherheit das Vorkommen des primären Tubencarcinom nachgewiesen hat, steht man nicht an, diese Genese zu acceptieren, und es hat dies sicher auch für unseren Fall Geltung. Wie Fonyó (Centr. H. 36. Jahrg. 1913) ausführt, entspricht die Zahl von fast 151 bisher in der Literatur niedergelegten Beschreibungen von primärem Tubencarcinom bei weitem noch nicht der wirklichen Frequenz des Vorkommens dieser Erkrankung, und es würde sich die Zahl bei regelmäßig durchgeführt mikroskopischer Untersuchung besonders der beginnenden Fälle rasch um ein beträchtliches erhöhen, denn oft geht neben Entzündungen der Tube und perisalpingitischen Verwachsungen noch ein maligner Prozeß einher. So geschah es im Falle Osterloh, wo in der Laparatomiewunde sich Implantationsmetastasen gebildet hatten, welche die Frage nach der primären Erkrankung entstehen ließen. Es wurde nun das exstirpierte Präparat genauer untersucht und die Diagnose auf primäres Tubencarcinom nachträglich gestellt. Ein weiterer Grund für die Seltenheit der Erkrankung ist in der Schwierigkeit der klinischen und auch anatomischen Diagnose zu suchen. Das klinische Bild des Tubencarcinoms ist keineswegs charakteristisch bevor es zur deutlichen Kachexie führt, die Symptome sind ebenso mannigfaltig wie unbestimmt. Sie bestehen in Schmerzen, die je nach Größe und Lage des Tumors verschieden lokalisiert werden, in wässrigem, eitrigem oder blutigem Ausfluß, in Obstipation und Harnbeschwerden, wenn der Tumor in das kleine Becken eingekeilt liegt. Außerdem war man in der früheren Zeit geneigt bei Adnextumoren, wie auch heute noch bei einfachen Entzündungen konservativ vorzugehen. Die Symptome finden bei den Autoren verschiedene Bewertung. Doran hebt Abgang von wässriger Flüssigkeit als für die Tubenerkrankung bezeichnend hervor. Mag es ein häufiges Symptom sein, pathognomonisch für Tubencarcinom ist es nach Veit durchaus nicht. Kommt es doch ebensogut bei Sactosalpinx vor. Da alle diese Symptome nicht für Carcinoma tubae charakteristisch sind, kann man sich die große Zahl der Fehldiagnosen er-

Zu Schnitt II.

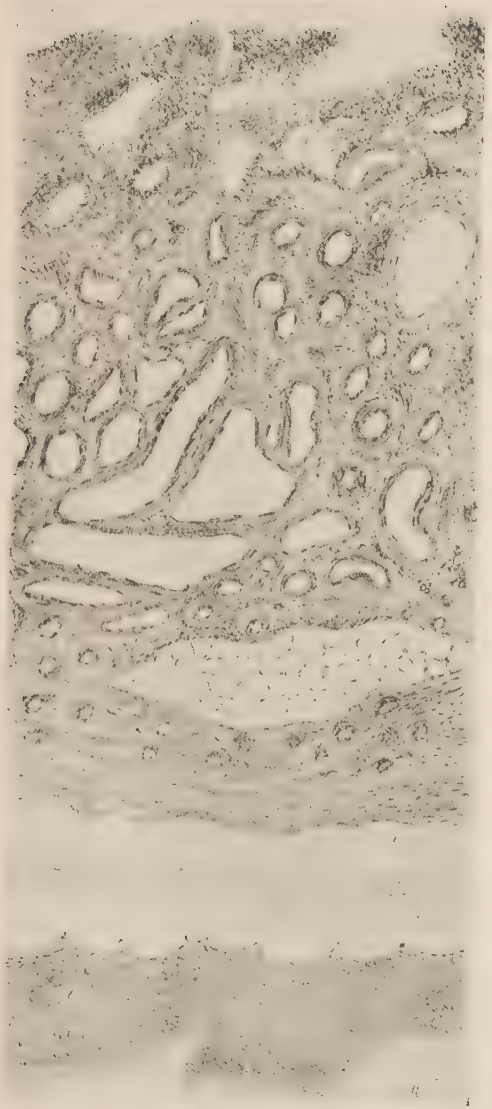

Zu Schnitt III.



Zu Schnitt IV.

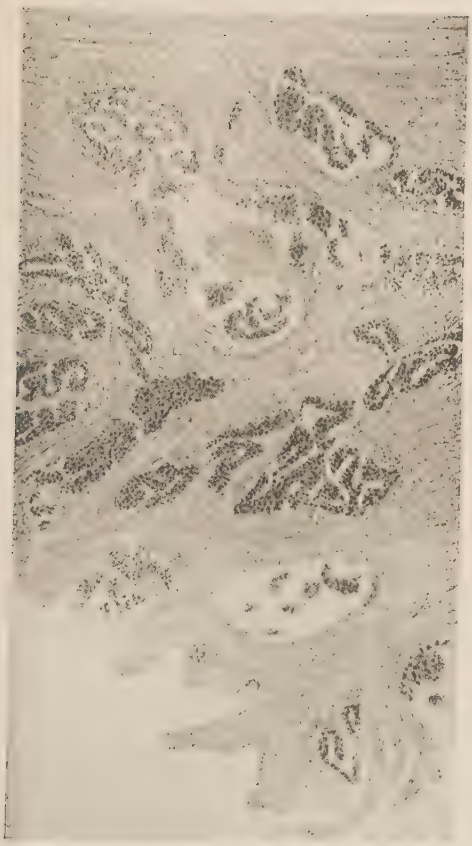

Zu Schnitt V.

klären. Fonyó berechnet die richtig diagnosticierten Fälle mit 6,5%. Anatomisch wird das Tubencarcinom leicht mit dem Sarkom und dem Papillom verwechselt. Diese Aehnlichkeit wurde schon von Zweifel hervorgehoben. So gelang es Fonyó, in einem Falle die auf Sarkom gestellte Diagnose des Pathologen nach genauer Untersuchung umzustoßen und Carcinom eindeutig festzustellen.

Der Anlaß zur Entstehung des primären Tubencarcinoms wird von einem Teil der Autoren in vorausgegangenen entzündlichen Prozessen gesucht. Und es ist klar, daß damit die Disposition zum Tubencarcinom sehr häufig gegeben ist. Die Hauptvertreter dieser Theorie, Sänger und Barth, gehen sogar so weit, daß sie sagen: „es liegt hier auch in allgemein pathologischer Hinsicht ein sehr wichtiges Faktum vor, nämlich der sichere, keine einzige Ausnahme erleidende Beweis des Auftretens des Carcinoms auf chronisch-entzündlicher Grundlage". Dem erwidert Kehrer: „die entzündlichen Veränderungen: Salpingitis, Verschluß des Ostium abdominale, peritonitische Verwachsungen, Tubo-Ovarialcysten können dem Carcinom vorausgehen, aber auch andrerseits sekundär durch dasselbe hervorgerufen werden. Die Sänger-Barth'sche Theorie, der Tubenkrebs entstehe stets auf entzündlicher Basis, ist demnach nicht haltbar." Wäre die Sänger-Barth'sche Theorie richtig, so müßte bei der großen Häufigkeit schwerer und hartnäckiger Entzündungen der Tube das Carcinom viel zahlreicher auftreten. Auch in unserem Falle sind die Zeichen chronischer Entzündung an der betreffenden Tube festgestellt worden in Form von perimetritischen Adhäsionen, Verdickung der Wand, Hyperaemie und kleinzelliger Infiltration. Auch subjektiv kann man vielleicht die seit 2 Jahren bestehenden Schmerzen in diesem Sinne verwerten. Ob aber die Entzündung, Ursache, Folge oder coordinierte Begleiterscheinung unseres Tubencarcinoms gewesen ist, läßt sich mit Sicherheit allerdings nicht entscheiden.

Die zweite Theorie, welche zur Erklärung des primären Tubencarcinoms herangezogen wird, ist das vorangehende

Auftreten gutartiger Papillome der Tubenschleimhaut, welche dann bösartig degenerieren. Auch als Zwischenstufe zwischen Entzündung und Carcinom wird die gutartige papillöse Wucherung aufgefaßt und ich möchte mich auf Grund meiner histologischen Untersuchung gleichfalls für die letztere Erklärungsweise entscheiden. Das Entstehen von gutartigen Papillomen bei Entzündungen ist speziell in der Gynäkologie eine geläufige Tatsache (z. B. spitze Condylome bei gonorrhoischem Fluor), ebenso wie die Entstehung von Carcinomen auf dem Boden entzündlich veränderter Gewebe unzähligemale beobachtet worden ist (z. B. Zungen- und Lippencarcinom, Magen- und Darmcarcinome nach vorausgegangener entzündlicher Reizung und Katarrh der betreffenden Organe. Aus der Beschreibung der untersuchten Schnitte geht nun tatsächlich hervor, daß man neben den Zeichen der chronischen Entzündung einen allmählichen Uebergang feststellen kann von der normalen Tubenschleimhaut des uterinen Endes zur gutartigen Wucherung der Schleimhautpapillen in der Mitte des Tubenverlaufs (wobei das Epithel der abnorm stark verzweigten Papillen immer noch einschichtig bleibt) bis zur Umwandlung dieser gutartigen Papillen in charakteristisch papillomatöse Wucherungen, welche nicht nur mit mehrschichtigem Epithel bedeckt sind, sondern auch in die tieferen Schichten der Tubenwand eindringen.

Als dritter aetiologischer Faktor wird das Alter der Pat. angegeben. Die betreffenden Frauen stehen in der Mehrzahl der Fälle in den Wechseljahren. Unsere Pat. ist 45 Jahre alt und somit, obwohl sie noch menstruiert, sehr nahe dem Klimakterium.

Die pathologisch-anatomischen Charakteristica der meisten in der Literatur beschriebenen Fälle von Tubencarcinom finden sich auch in unserem Präparate wieder. Der Tumor geht einwandfrei von der Tubenschleimhaut aus und hat nur die eine Tube ergriffen; die andere Tube ist zwar ebenfalls chronisch entzündlich verändert, aber frei von Carcinom, was gleichfalls dem gewöhnlichen Verhalten der Tubentumoren

entspricht ($^2/_3$ aller bisherigen Fälle). Die Größe des Tumors muß als mittlere bezeichnet werden, da die von anderer Seite beschriebenen analogen Neubildungen bis zu Kindskopfgröße erreicht haben. Auch die Tatsache, daß das Carcinom den mittleren und lateralen Teil der Tube einnimmt und den uterinen Teil freiläßt, entspricht dem typischen Verhalten. Es zeigt die typische Retortenform, die dadurch erklärt wird, daß der uterine Teil der Tube von Peritoneum fester umschlossen ist als der ampulläre, letzterer sich infolgedessen viel leichter und stärker ausdehnen kann. Die cystische Beschaffenheit, die weiche elastische Konsistenz, die glatte Oberfläche und das Hineinwachsen der papillären Wucherungen in das Centrum der Geschwulst, die Obliteration des abdominalen Teiles der Tube und die Verwachsungen mit der Umgebung sind weitere, stets wiederkehrende, charakteristische Merkmale. Auch die mikroskopischen Kennzeichen für diese Erkrankung sind durchaus typisch, indem papillärer Bau nach dem Tubenlumen zu und alveolärer Bau nach der Tiefe der Tubenwand gefunden wird. Die Aehnlichkeit mit dem malignen Adenom des Uteruskörpers einerseits und mit dem papillären Adenom und Adeno-Carcinom des Ovariums andererseits wird dadurch hergestellt. Es werden in der Literatur Fälle beschrieben, in denen das papilläre Carcinom einschichtiges Epithel besitzt, und nur die üppigere atypische Wucherung der Epithelien, gegen die das Bindegewebe ganz zurücktritt, die maligne Natur der Geschwulst erkennen läßt. Die Einschichtigkeit entspricht einer Wucherung in die Fläche, während Mehrschichtigkeit noch eine Wucherung in die Höhe und in die Tiefe erfordert. Da in unserem Falle die einschichtige Form in die mehrschichtige übergeht, liegen solche diagnostischen Schwierigkeiten nicht vor. Daß die Tubenschleimhaut ihren normalen Flimmerbesatz an den Cylinderzellen verloren hat, stimmt ebenfalls mit dem bisher erhobenen Befunde überein, ebenso wie die Neigung der Zellen zum Zerfall unter Vacuolenbildung und fettiger Degeneration. An der Grenze des Tumors findet sich wie in den meisten Fällen so auch bei

dem unsrigen kleinzellige Infiltration, welche gewissermaßen als Schutzwall des gesunden Gewebes gegen die eindringende Geschwulst aufgefaßt wird.

Von Doran wurden bisher 9 Fälle zusammengestellt, von Bubnoff 6 hinzugefügt, in denen neben dem Tubencarcinom Uterusmyome gefunden wurden. Da solche auch in unserem Falle vorhanden waren, reiht sich derselbe als 16. Fall den beschriebenen an.

Interessant und wichtig für die Prognose ist die Auffassung Kehrers, daß beim primären Tubencarcinom das Frühstadium durch den papillären, das Endstadium durch den olveolären Bau charakterisiert ist. Unser Tumor ist demnach bereits als vorgeschrittenes Stadium anzusehen, was auch den bereits seit Jahren bestehenden Symptomen entsprechen würde. Nach der Einteilung Sängers müssen die papillären Tubencarcinome als die gutartigeren, die papillo-alveolären als die bösartigeren angesehen werden. Demnach muß der oben beschriebene Fall zu der letzteren Kategorie gerechnet werden, und es entspricht dem auch der klinische Verlauf. Trotzdem der Tumor die Cystenwand noch nicht durchbrochen hatte und zur Zeit der Operation Metastasen nicht beobachtet werden konnten, stellten sich bei der Pat. nach etwa 6 Monaten Metastasen im Scheidengewölbe ein, welche wohl nicht anders als Impfimplantationen nach der Operation aufgefaßt werden können (von Rosthorn). Die Prognose des Tubencarcinoms ist im allgemeinen ungünstig. Durch die Schwierigkeit der sicheren Diagnose, infolge erst spät auftretender Beschwerden, kommt die Erkrankung erst im vorgeschrittenen Stadium zur Beobachtung. Kehrer empfiehlt, um bei unsicheren und verdächtigen Symptomen eine Frühdiagnose zu stellen, die Probepunktion vom hinteren Scheidengewölbe aus. Veit und Döderlein halten jedoch diese Operation für diagnostische Zwecke wegen der damit verbundenen Infektionsgefahr für ungerechtfertigt. Zweifel und Doran schlagen die Probelaparotomie vor, die den Vorzug hat gleich eine Radicaloperation anschließen zu können. Diese Operation muß um so mehr

empfohlen werden, da sie nach dem heutigen Stande der Asepsis und der operativen Technik für die Pat. absolut keine Gefahr für das Leben bedeutet.

Bei der Therapie des Tubencarcinoms kommen genau dieselben Grundsätze wie für das Carcinom aller anderen Organe in Betracht, eine möglichst radikale Entfernung des primären Carcinoms samt seinen Metastasen. Diese Ansicht wird wohl jetzt von allen Autoren vertreten. Wurde eine Totalexstirpation nicht vorgenommen, so lag es daran, daß gewöhnlich die Diagnose auf einen malignen Tumor überhaupt nicht gestellt worden war. Da aber nur dann das Carcinom dauernd heilbar ist, wenn es in seinem Anfangsstadium entfernt wird, sollte man in jedem Falle wo Zweifel an der Diagnose von Adnextumoren bestehen, besonders wenn die Pat. dem Klimakterium angehören, eine radikale Totalexstirpation mit Exstirpation der retroperitonealen Lymphdrüsen anstreben, wie es der Chirurg beim Carcinoma mammae tut. Entfernung der Adnexe einer Seite genügt nicht, da man später oft Metastasen in den Anhängen der anderen Seite, in dem Uterus und den retroperitonealen Lymphdrüsen, ja in den Inguinaldrüsen nachgewiesen hat. Zuweilen ist eine Radikaloperation nicht mehr möglich, wenn Metastasen in der Blase, im Rectum, in Darm, Magen und Netz, im Diaphragma und in der Haut gefunden werden. In unserem Falle wurden keine festgestellt.

Der Weg, den die einzelnen Autoren einschlagen, um radikal zu operieren, ist verschieden. Von Rosthorn, Schauta und Falk führen die vaginale Totalexstirpation aus, während Zweifel, Veit u. a. die abdominale vorziehen. Erstere hat den Nachteil, daß Ovarien, Tuben und Uterus wohl entfernt werden können, aber niemals eine Inspektion des Operationsgebietes nach sonstigen Metastasen z. B. der Lymphdrüsen und anderer Bauchorgane, noch weniger aber deren Entfernung stattfinden kann. Die geringere Mortalität der vaginalen Operation der abdominalen gegenüber wird aufgehoben durch die größere Wahrscheinlichkeit einer sicheren Totalexstirpation.

Trotz dieser Bestrebungen ist eine Dauerheilung nur in wenigen Fällen erreicht worden, was nur der zu spät gestellten Diagnose zuzuschreiben ist. Dandelski fand von 62 Fällen nach 7 Jahren nur 2, von Bubnoff einen Fall nach 5, einen anderen Fall nach 3 Jahren beschwerdefrei. Fonyó beobachtete eine Dauerheilung eines Falles nach 3 Jahren. Wiesinger beschreibt 2 Fälle, von denen der eine nach 3, der andere noch nach 13 Jahren recidivfrei war. Darunter sind also 3 Fälle, die nur 3 Jahre beobachtet wurden, eine Zeit die Veit für eine Dauerheilung zu kurz erachtet. Er verlangt mindestens 5 beschwerdefreie Jahre nach der Operation, ehe er von Dauerheilung spricht.

Literatur.

Amann, Demonstration von 3 weiteren Präparaten von primärem Tubencarcinom. Bayr. Ges. f. Geb. und Gyn. München 7. Juli. Centrbl. f. Gyn. Nr. 27.

Anduze-Acher, Le cancer primitif de la trompe de Fallope. Thèse de Toulouse 1911.

Anufrief, Zur Kasuistik des primären Tubencarcinoms. Monats. f. Geb. und Gyn, Bd. 20.

Bubnoff, Peter von, Primäres Tubencarcinom. Inaug.-Diss. München 1912.

Dandelski, Primäres Tubencarcinom. Inaug.-Diss. Würzburg 1907.

Falk, Ueber primäre epitheliale Neubildungen des Eileiters. Berl. kl. Woch. 1899, Nr. 25.

Doran, Primary Cancer of the Fallopian Tube (100 Fälle) Journ. of Obst and Gyn. of the Brit. Emp. 1910, Vol. 17.

Fonyó, Ueber das primäre Tubencarcinom. Centr. f. Gyn. 1913, H. 36.

Karakos, Ueber primären Tubenkrebs. Russki Wratsch, Nr. 14.

Kehrer, Zur Kenntnis des primären Tubencarcinoms Monats. f. Geb. und Gyn. 1908, Bd. 27.

Kubinyi, Primaer tuberát operált esete. Aus d. Sitz. der gyn. Section des Kgl. Aerztevereins 1912. Orvosi Hetilap. Gyn Nr. 3.

Meyer, L., Demonstration von einem Fall von Carcinoma tubae. Ges. f. Gyn zu Kopenhagen. Frommels Jahresbericht 1911.

Montgomery, Primary Carcinoma of the Fallopian Tube. Journ. of the Amer. med Asoc. Octob. p- 1417.

Orthmann, Zur Kenntnis der malignen Tubenbildungen. Zeitschr. f. Geb. und Gyn. 1906, Bd. 58.

Orthmann, Ein primäres Carcinoma papillare tubae dextrae, verbunden mit Ovarialabscess. Zentr. f. Gyn. 1886, Nr. 10.

Rossinsky, Cancer primitif de la trompe succédant à une infection gonococcique Thèse de Bale 1910, La Gyn., Nr. 2.

Rossinsky, Ueber einen Fall von primärem Tubencarcinom mit Bildung einer carcinomatösen Tubo-Ovarialcyste. Gyn-Helvetica, 9. Jahrgang.

v. Rosthorn, Primäres medulläres Carcinom tubae. Prager Zeit. f. Heilkd. XVII. H. 2 und 3.

Schmidlechner, Adatok a primaer tubocarcinoma isemeretéhez. Orvosi Hetilap. Gyn. Nr. 2.

Schröder, Ueber Krankheiten der weiblichen Sexualorgane. 1889.

Veit, Handbuch der Gynäkologie.

Fromme und Heynemann, Erkrankungen der Tube 1910.

Wiesinger, Drei Fälle von primärem Carcinom der Tube. Gyn. Rundschau H. 13.

Zweifel, Primäre, papilläre Tubencarcinome. Vorlesungen über klinische Gynäkologie, Berlin 1892.

Zweifel, Sitzungs. f. Geb. und Gyn. 12. März 1894. Ref. Zentralbl. f. Gyn. 1894, Nr. 27.

Lebenslauf.

Ich, Rudolf Hildmann, evangelischer Konfession, wurde am 16. Februar 1887 in Schemmern, Kreis Eschwege, geboren. Mein jetziger Wohnort ist in Riethnordhausen, Kreis Sangerhausen, wo mein Vater Robert Hildmann Landwirt ist. Ich bin preußischer Staatsangehöriger. Von 1899 besuchte ich die Oberrealschule der Franckeschen Stiftungen zu Halle a. d. S. und verließ die Schule Ostern 1908 mit dem Zeugnis der Reife. Darauf studierte ich in Halle, bestand im S.-S. 1910 in Erfurt das Latinum und zu Beginn des W.-S. 1910—11 das Physikum. Ostern 1911 ging ich nach Göttingen, um der ersten Hälfte meiner aktiven Dienstpflicht im 2. Kurhessischen Inf.-Regt. Nr. 82. zu genügen. Ich blieb bis Ostern 1912 dort und kehrte dann zu weiterem Studium nach Halle zurück. Am 15. März 1913 meldete ich mich zum medizinischen Staatsexamen und bestand es am 24. Mai 1913. Das praktische Jahr verbrachte ich vom 1. Juli bis 10. November in dem Krankenhaus Bergmannstrost in Halle, vom 1. Dezember 1913 bis 28. Februar 1914 in der Kgl. Frauenklinik und war von da ab in der Kgl. Medizinischen Poliklinik tätig.

Das Colloquium bestand ich am 25. Juni 1914.